



การประชุมอภิปรายผู้ป่วยโรคติดเชื้อ ครั้งที่ 5/2568 อนุสาขาอายุรศาสตร์โรคติดเชื้อ
วันพฤหัสบดีที่ 18 ธันวาคม 2568 เวลา 13:00-16:00 น. ณ ห้อง 624 อาคารบริหาร ชั้น 2
โรงพยาบาลรามาธิบดี ถนนพระราม 6 แขวงทุ่งพญาไท เขตราชเทวี กรุงเทพฯ

Past history:

โรคประจำตัว

1. Hypertension
2. Dyslipidemia

Current medications:

1. Simvastatin (20 mg) 1 tab po OD pc
2. Manidipine (20mg) 1 tab po OD pc

Personal and family history:

- ไม่มีประวัติได้รับอุบัติเหตุ
- ไม่มีประวัติแพ้ยาเพื่ออาหาร
- ไม่กินยาต้ม ยาหม้อ ยาลูกกลอน สมุนไพร หรืออาหารเสริม
- ไม่ดื่มสุรา ไม่สูบบุหรี่
- ไม่ใช่สารเสพติด ไม่เคยได้รับเลือด
- ไม่มีสัตว์เลี้ยงที่บ้าน

Physical examination:

Vital signs:	BT 39.2°C, BP 159/92 mmHg, PR 116/min, RR 26/ min, SpO2 92% at room air
Measurement:	body weight 45 kg, height 140 cm, BMI 22.9 kg/m ²
General appearance:	Normosthenic build looked sick, drowsy
HEENT:	No pale conjunctivae, anicteric sclerae, no conjunctival injection, no palpable cervical and supraclavicular lymph node
Cardiovascular system:	No JVP engorgement in semi-Fowler position, pulse regular full all extremities, apical impulse at 5th ICS mid-clavicular line, no heaving, no thrill, normal S1S2, no murmur
Respiratory system:	normal chest expansion, trachea in midline, no distress, no adventitious sound
Abdomen:	no distension, soft, no point of tenderness, no palpable liver, spleen nor mass, liver span 10 cm, splenic dullness negative
Skin:	no rash, no petechiae, no ulcer
Musculoskeletal system:	no joint swelling, no deformity
Neurological examinations:	



การประชุมอภิปรายผู้ป่วยโรคติดเชื้อ ครั้งที่ 5/2568 อนุสาขาอายุรศาสตร์โรคติดเชื้อ
วันพฤหัสบดีที่ 18 ธันวาคม 2568 เวลา 13:00-16:00 น. ณ ห้อง 624 อาคารบริหาร ชั้น 2
โรงพยาบาลรามธิบดี ถนนพระราม 6 แขวงทุ่งพญาไท เขตราชเทวี กรุงเทพฯ

Consciousness:	drowsy and non-cooperative, GCS E4V4M5, Pupil 2 mm reactive to light both eyes, no RAPD, no nystagmus, no ophthalmoplegia
Fundi:	cannot be evaluated, no facial palsy by observation
Motor:	normal tone, motor power at least grade III all extremities both side
Sensory:	cannot be evaluated
Deep tendon reflex:	2+
Babinski sign:	plantar response both sides
Clonus:	negative both sides
Cerebellar sign:	cannot be evaluated
Meningeal irritation sign:	presence of neck stiffness

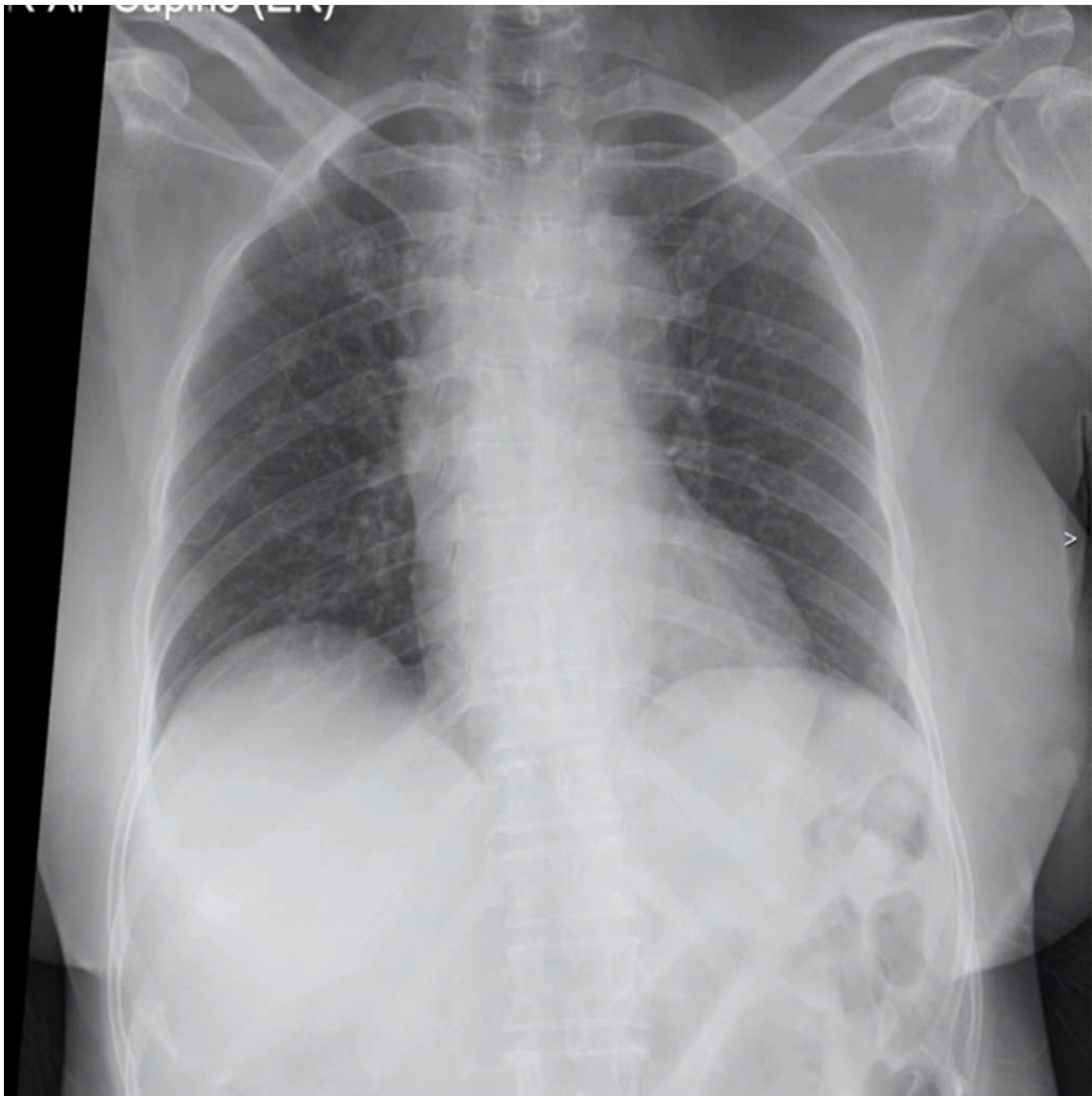
Laboratory investigations:

CBC:	Hb 13.5 g/dL, Hct 43.7%, MCV 88.8 fL WBC 14,000 cells/mm ³ [N89% Lymph 8% Mono 3%], platelet 451,000 cell/mm ³
Blood chemistry:	BUN 56.2 mg/dL, Cr 1.22 mg/dL, Na 149.6 mmol/L, K 4.5 mmol/L, Cl 113 mmol/L, HCO 22 mmol/L, Ca 9.4 mg/dL,
Liver function test:	DB 0.26 mg/dL, TB 0.56 mg/dL, AST 154 U/L, ALT 293 U/L, ALP 132 U/L, TP 7.9 g/dL, Albumin 4.1 g/dL, Globulin 3.8 g/dL
Coagulogram:	aPTT 17.6 sec (control 25 sec, reference range 21.5-32.1) PT 12.7 sec (control 11.6 sec, reference range 10.3-12.3), INR 1.12
Urinalysis:	specific gravity 1.024, protein trace, glucose negative, WBC 0-1/HPF, RBC 0-1/HPF, no casts
Serology	Anti HIV: non reactive



การประชุมอภิปรายผู้ป่วยโรคติดเชื้อ ครั้งที่ 5/2568 อนุสาขาอายุรศาสตร์โรคติดเชื้อ
วันพฤหัสบดีที่ 18 ธันวาคม 2568 เวลา 13:00-16:00 น. ณ ห้อง 624 อาคารบริหาร ชั้น 2
โรงพยาบาลรามารัชคดี ถนนพระราม 6 แขวงทุ่งพญาไท เขตราชเทวี กรุงเทพฯ

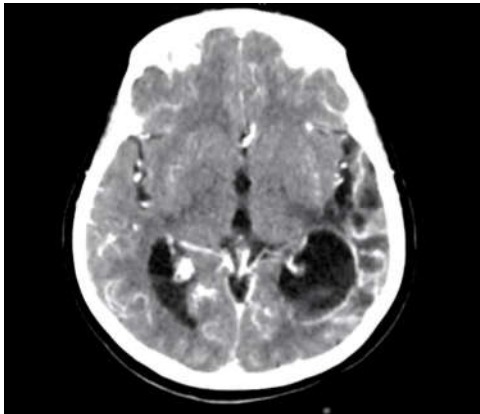
Chest X-ray:





การประชุมอภิปรายผู้ป่วยโรคติดเชื้อ ครั้งที่ 5/2568 อนุสาขาอายุรศาสตร์โรคติดเชื้อ
วันพฤหัสบดีที่ 18 ธันวาคม 2568 เวลา 13:00-16:00 น. ณ ห้อง 624 อาคารบริหาร ชั้น 2
โรงพยาบาลรามาธิบดี ถนนพระราม 6 แขวงทุ่งพญาไท เขตราชเทวี กรุงเทพฯ

Case summary



Result Summary	
Bacteria	
Not Detected	<i>Escherichia coli</i> K1
Not Detected	<i>Haemophilus influenzae</i>
Not Detected	<i>Listeria monocytogenes</i>
✓ Detected	<i>Neisseria meningitidis</i>
Not Detected	<i>Streptococcus agalactiae</i>
Not Detected	<i>Streptococcus pneumoniae</i>
Viruses	
Not Detected	Cytomegalovirus
Not Detected	Enterovirus
Not Detected	Herpes simplex virus 1
Not Detected	Herpes simplex virus 2
Not Detected	Human herpesvirus 6
Not Detected	Human parechovirus
Not Detected	Varicella zoster virus
Yeast	
Not Detected	<i>Cryptococcus neoformans/gattii</i>

Lab investigation: CSF analysis open pressure 18 cmH₂O, WBC Character: Hazy

WBC 1,580 cell/cu.mm. (PMN 95%, Mononuclear 5%) RBC 30 cell/cu.mm Protein 646.5 mg/dL

Glucose 34 mg/dL (DTX 208 mg/dL), CSFgram stain: no organism was found, CSF aerobic culture no growth

CSF for meningoencephalitis panel: positive for *Neisseria meningitidis*

Clinical diagnosis: Meningoencephalitis

Microbiological diagnosis: *Neisseria meningitidis* brain abscess

Management: Ceftriaxone 2gm IV q 12 hr total duration 8 weeks

Progress:

วันที่ 3 หลังจากที่ได้รับ การรักษาด้วย IV ceftriaxone ผู้ป่วยเริ่มต้นมากขึ้น ทำตามคำสั่ง ได้ทำการตรวจ CSF analysis พบ open pressure 12 cmH₂O Character: Hazy WBC 225 cell/cu.mm. (PMN 82%, Mononuclear 18%) RBC 1750 cell/cu.mm Protein 366.9 mg/dL Glucose 65 mg/dL

ติดตาม CT brain หลังจากได้ รับการรักษา 1 สัปดาห์ พบ Insignificant changed the lobulated rim-enhancing lesion in left temporo-occipital lobe with surrounding vasogenic edema and leptomeningeal enhancement อาการของผู้ป่วยคงที่และประเมินร่วมกับสัลดชีพะพธ์ระบบประสาท พิจารณาให้การรักษาด้วย IV antibiotic ต่อร่วมกับการติดตาม CT scan เพื่อดูการตอบสนองต่อการรักษาเป็นระยะ หลังจากได้รับ antibiotic 3 สัปดาห์ได้ transfer ผู้ป่วยกลับไปยังโรงพยาบาลตามสิทธิ์เพื่อให้ IV antibiotic ต่อจนครบ 8 สัปดาห์

หลังได้รับ IV antibiotic ครบ 8 สัปดาห์ จากการสอบถามติดตามอาการผู้ป่วย สามารถพูดคุย ทำตามคำสั่ง ได้ ยังคงอยู่ในช่วงการทำกายภาพบำบัด