





การประชุมอภิปรายผู้ป่วยโรคติดเชื้อ ครั้งที่ 2/2567 อนุสาขาอายุรศาสตร์โรคติดเชื้อ  
ในวันพฤหัสบดีที่ 9 เดือนพฤษภาคม พ.ศ. 2567 เวลา 13:00-16.30 น. ณ ห้องสัมมนา 4 - 6  
อาคารเฉลิมพระบารมี ๕๐ ปี หอประชุมยวัญญ์ ถนนเพชรบุรีตัดใหม่ บางกะปิ ห้วยขวาง กรุงเทพฯ

- Multiple sub-centimeter bilateral lower cervical, supraclavicular, mediastinal and intra-abdominal lymph nodes
- No definite pulmonary nodule or infiltration
- Liver and spleen are unremarkable

แพทย์ให้การรักษาด้วย Azithromycin (250) 2 tabs po od ac

1 วันก่อนมารพ. มาตามนัด OPD อายุรกรรม ก้อนยังโตพอเดิม จึงได้เข้ารับการรักษาใน รพ.ศิริราช

#### Underlying disease:

- Chronic eczema: มีประวัติผื่นแดงคันเวลาสัมผัสน้ำยาล้างจานหรือสบู่ เคยทดสอบ patch test แจ้งว่าแพ้สาร paraben, fragranced mixed
- Chronic rhinitis
- Endometriosis S/P TAH with BSO เมื่อประมาณ 10 ปีก่อน

#### Personal history:

- ปฏิเสธประวัติสูบบุหรี่ ดื่มแอลกอฮอล์
- ปฏิเสธประวัติการใช้สารเสพติด
- ปฏิเสธประวัติการใช้ยาต้ม ยาหม้อ ยาสมุนไพร หรืออาหารเสริม
- ปฏิเสธประวัติแพ้ยา หรือ แพ้อาหาร
- ปฏิเสธประวัติสัมผัสผู้ป่วยวัณโรค
- เลี้ยงสุนัขที่บ้าน 1 ตัว ระบบปิด

#### Family history:

- ปฏิเสธโรคมะเร็งในครอบครัว

#### Current medication

- Azithromycin (250) 2 tabs po od ac
- Paracetamol (500) 1 tab po prn for fever and pain q 6 h

#### Physical examination:

**Vital signs:** BT 36.3°C, RR 16/min, PR 86/min, BP 133/65 mmHg, SpO2 99% (RA)

**General appearance:** normosthenic built, alert and well cooperative

**Skin:** no rash

**HEENT:** no pale conjunctiva, anicteric sclera, no oral thrush, no oral ulcer, no tonsillar enlargement



การประชุมอภิปรายผู้ป่วยโรคติดเชื้อ ครั้งที่ 2/2567 อนุสาขาอายุรศาสตร์โรคติดเชื้อ  
ในวันพฤหัสบดีที่ 9 เดือนพฤษภาคม พ.ศ. 2567 เวลา 13:00-16.30 น. ณ ห้องสัมมนา 4 - 6  
อาคารเฉลิมพระบารมี ๕๐ ปี หอประชุมยวัญญ์ ถนนเพชรบุรีตัดใหม่ บางกะปิ ห้วยขวาง กรุงเทพฯ

**CVS:** regular pulse, JVP 2 cm. above sternal angle, apical impulse at 5<sup>th</sup> ICS left mid-clavicular line, no heaving, no thrills, normal S1 & S2, no murmur

**RS:** normal breath sound, no adventitious sound

**GI:** flat abdomen, soft, no guarding, not tender, liver span 10 cm, splenic dullness negative

**Lymph nodes:**

- Left axillary lymph node, size 1-cm, not tender, movable, rubbery consistency
- Left epitrochlear lymph node, size 2-cm, not tender, slightly movable, rubbery consistency
- Left inguinal lymph node, size 3-cm, not tender, slightly movable, rubbery consistency

**Nervous system:** E4V5M6, orientated to time-place-person, pupil 3 mm BRTL, full EOM, no facial palsy, motor power grade V all extremities, stiffness of neck negative

**Extremities:** no sign of arthritis, no Janeway lesion, no Osler node

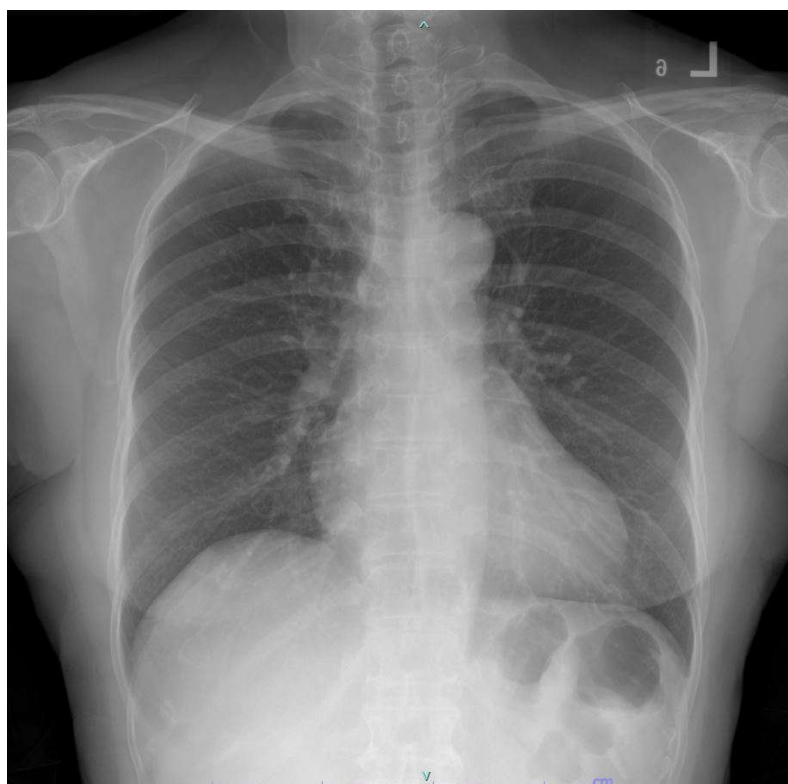
**Laboratory Investigations:**

**CBC:** Hb 10.5 g/dL, Hct 31.9%, MCV 85.8 fl, WBC 7,770/mm<sup>3</sup> (neutrophil 50.4%, lymphocyte 32.0%, monocyte 9.0%, Eosinophil 8.2%), platelet 494,000/mm<sup>3</sup>

**Blood chemistry:**

BUN 12.4 mg/dL, Cr 0.75 mg/dL, Na 143 mmol/L, K 4.6 mmol/L, Cl 103 mmol/L, HCO<sub>3</sub> 31 mmol/L  
TB 0.146 mg/dL, DB 0.09 mg/dL, AST 26 U/L, ALT 21 U/L, ALP 117 U/L, Alb 3.9 g/dL, Glo 4.3 g/dL

**Chest X-rays:**





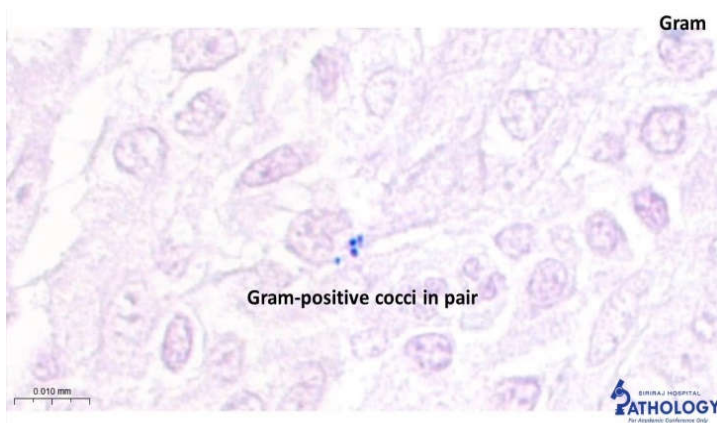
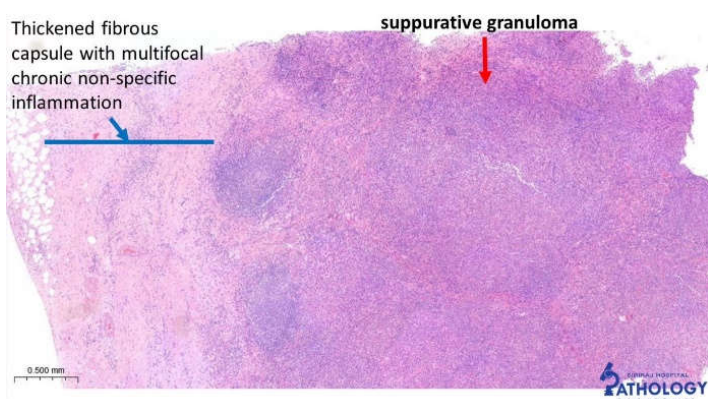
การประชุมอภิปรายผู้ป่วยโรคติดเชื้อ ครั้งที่ 2/2567 อนุสาขาอายุรศาสตร์โรคติดเชื้อ  
ในวันพฤหัสบดีที่ 9 เดือนพฤษภาคม พ.ศ. 2567 เวลา 13:00-16.30 น. ณ ห้องสัมมนา 4 - 6  
อาคารเฉลิมพระบารมี ๕๐ ปี หอประชุมยวัญญ์ ถนนเพชรบุรีตัดใหม่ บางกะปิ ห้วยขวาง กรุงเทพฯ

## Case summary

### Investigation:

Left epitrochlear lymph node biopsy:

Pathology: Multiple areas with suppurative granulomatous inflammation and presence of  
Gram positive cocci in pairs and small groups



Bacterial culture: Rare *Staphylococcus aureus* (MSSA)

Mycobacterium culture and Fungal culture: No growth

Clinical diagnosis: Generalized lymphatic botryomycosis

Microbiological diagnosis: *Staphylococcus aureus* (MSSA)

Management: Cefazolin 2 gm IV q8h ทั้งสิ้น 7 วัน และเปลี่ยนเป็น Cephalexin (250) 2 caps po bid pc  
ต่อ รวมระยะเวลาที่ได้ antibiotics ทั้งหมด 3 เดือน

Progress: ผู้ป่วยไม่มีไข้ ก่อนขุบลง ไม่เจ็บ ตรวจติดตาม inflammatory marker (CRP) ลดลงอยู่ในเกณฑ์ปกติ  
และ follow up CT-chest with whole abdomen พบ resolution of overall enlarged lymph nodes